Aus der chirurgischen Abteilung des Zahnärztlichen Institutes
der Universität München
Vorstand: Professor Dr. Peter-Paul Kranz

Lane Medical Library

Über die gleichzeitige Wurzelspitzenresektion mehrerer nebeneinanderstehender Zähne

Inaugural-Dissertation

zur

Erlangung der Doktorwürde

verfaßt und einer

Hohen medizinischen Fakultät der Bayerischen
Ludwig-Maximilians-Universität zu München

vorgelegt von

Rudolf Schmuck
appr. Zahnarzt

München 1935
Universitäts-Buchdruckerei von Dr. C. Wolf & Sohn

Gedruckt mit Genehmigung der Medizinischen Fakultät
der Bayer. Ludwig-Maximilians-Universität zu München

Referent:
Professor Dr. Peter-Paul Kranz

Tag der mündlichen Prüfung:
30. September 1935

Meinen Eltern
in Dankbarkeit gewidmet!

Digitized by the Internet Archive
in 2026

https://archive.org/details/IA40153307_0206

Die Ausheilung apikaler Krankheitsherde hat immer das besondere Interesse der zahnärztlichen Wissenschaft hervorgerufen, da es hiefür zwei grundsätzlich verschiedene Methoden gibt. Die eine Methode befaßt sich mit der konservierenden Behandlung des Krankheitsherdes. Man versucht durch mechanische und desinfizierende Behandlung des Wurzelkanals der erkrankten Zähne eine Vernarbung der um den Apex entwickelten Granulationen anzustreben. Hier sei besonders auf die sogenannte Oppenheim-Methode hingewiesen, nach der der sorgfältig vorbereitete Zahn mit einem aus Silber und Gold bestehenden Stift abgefüllt wird. Die olygodynamische Wirkung des Stiftes soll den Herd zum Ausheilen bringen. Da die Hoffnungen, die man auf die konservierende Behandlung gesetzt hat, nicht immer erfüllt wurden, ist man gezwungen, zur zweiten Methode zu greifen, nämlich der Wurzelspitzenresektion, d. h. den Krankheitsherd chirurgisch anzugehen.

Die Wurzelspitzenresektion war die erste rein zahnärztliche Operation. Bereits im 13. Bande von Schmedikes „Zahnarzt" (1858) finden wir einen Bericht über eine operative Eröffnung eines apicalen Krankheitsherdes. Desirabode war es, der durch einen Längsschnitt in das Zahnfleisch in der Gegend des Apex den Knochen freilegte, durch große Granulationswucherungen zu den Wurzeln gelangte, deren Spitze er mit dem Messer freilegte. Der Erfolg des Eingriffes war ein vollständiger.

1862 führt Spence Bate eine Reihe von Fällen an, in denen er bei Alveolarabszessen die Alveolen der erkrankten Zähne in der Gegend der Wurzelspitze durch Zahnfleisch und Alveolarlamelle punktiert und damit einen solchen Erfolg hatte, daß er diese Operation zur näheren Würdigung empfiehlt.

Shadoan gibt 1862 eine Methode der Behandlung chronischer Alveolarabszesse bekannt, darin bestehend, daß man von außen durch die Wurzelspitze bis an den Sitz der Krankheit bohrt. Danach soll immer sehr bald Heilung eingetreten sein.

Farrar (1880) legt durch Anbohren des Knochens einen Abzugskanal an, um den blinden Abszeß in einen fistelnden zu verwandeln.

C. Martin (Lyon) soll nach Thioly-Regard (Genf) als der erste im Jahre 1881 die Wurzelresektion zur Behandlung der chronischen Periostitis vorgeschlagen haben.

Schelling erwähnte in der Diskussion, die Rilot im Jahre 1901 zu einem Vortrage über Wurzelspitzenresektion in der British

Dental Association hielt, daß er einen Herrn gesehen hätte, dem Tomes vor 20 Jahren, also im Jahre 1881 die Wurzelspitze eines jetzt noch vorhandenen und vollkommen brauchbaren Zahnes reseziert hätte.

Im Jahrgang 1886 der „Deutschen Monatsschrift f. Zahnheilkunde" referiert Parreidt über eine von Dunn im Brit. Journ. of Dent. Sc. Bd. 27, Nr. 38 unter dem Titel „Alveolarabszeß behandelt durch Amputation der Wurzeln" veröffentlichte Abhandlung, in welcher der Autor mitteilt, daß er mittels trepanartigen Instrumentes von 2—3 Linéen Durchmesser, das durch die Bohrmaschine in Bewegung gesetzt wird, das Zahnfleisch, den Alveolarfortsatz und die Wurzelspitze durchschneidet und auf diese Weise unter anderem auch eine Kinnfistel zur Heilung brachte.

Auch Grayston 1887 empfahl, wenn die medikamentöse Therapie versagte, die chirurgische Behandlung der Alveolarabszesse.

Im Jahre 1889 machte P. T. Smith die Exzision der Wurzel, wie er die Operation nannte, um auf diese Weise „die von Wurzelspitzenveränderungen herrührenden Neuralgien" zu heilen.

Im Jahre 1890 hat Rhein (New York) auf Grund von fünf Fällen die Amputation nekrotischer Wurzeln bei chronischen Alveolarabszessen und Alveolarpyorrhoe empfohlen.

Woodhouse berichtete im Jahre 1893 in der Aprilsitzung der odontologischen Gesellschaft von Großbritannien über einen Fall, in welchem er einen chronischen Alveolarabszeß des rechten oberen seitlichen Schneidezahnes durch Amputation der Wurzelspitze geheilt habe.

In der Aussprache über den Vortrag teilte Hern zwei analoge Fälle aus seiner Praxis mit und Cunningham erklärte, daß Wurzelamputationen schon häufig vorgenommen worden seien.

Ebenfalls 1893 empfahl Gordon White die Amputation der Wurzelspitze bezw. bei Molaren der ganzen erkrankten Wurzel.

Im Jahre 1895 erklärte Parsons in einer Arbeit über die chirurgische Behandlung des Alveolarabszesses, daß die „heroische Behandlung" hinsichtlich der Zweckmäßigkeit und als rasch zum Ziele führendes absolut exaktes Heilverfahren an erster Stelle stehe.

M. L. Rhein behandelte im Jahre 1896 die von ihm schon früher „Amputation der Wurzel" genannte Operation genauer in einem Vortrag über den Alveolarabszeß. Durch diesen Aufsatz wurde im Sommer 1896 H. Albrecht veranlaßt bei der Behandlung zweier derartig erkrankter Eckzähne ähnlich vorzugehen.

Durch eine deutsche Übersetzung ist M. L. Rhein's Aufsatz auch der deutschen Fachwelt zugänglich gemacht worden und zwar im Jahre 1897 im Korrespondenzblatt (S. 320). Im gleichen Jahre empfahl ferner noch E. B. Lodge die apikale Amputation der Wurzeln.

Während bisher die Wurzelspitzenresektion mehr oder weniger in der Hauptsache eine Angelegenheit amerikanischer Literatur und

Ärzte war, hat nunmehr C. Partsch unabhängig von den genannten Autoren in systematisch ausgebauter Methode die Operation in die deutsche Zahnheilkunde eingeführt und zwar nicht einfach empirisch versuchend, sondern auf Grund eines Gedankenganges, welcher auf pathologisch-anatomische Untersuchungen der tatsächlich vorliegenden krankhaften Gewebsveränderungen aufgebaut war. Erst seine technisch planmäßig vorgehende Methode der chirurgischen Therapie periapikaler Krankheitsherde hat dieser einen dauernden Platz in der Praxis gesichert.

Die erste derartige Operation hat Partsch am 13. Mai 1895 gemacht. Er beschränkte sie damals noch auf obere und untere Frontzähne und führte sie in der Weise aus, daß er mittels eines Längsschnittes durch das Zahnfleisch die faciale Alveolenwand freilegte und nun mit einem konischen Trepanbohrer den Knochen bis auf die Wurzelspitze durchbohrte, worauf sofort auch diese in toto weggebohrt wurde. Die Ausheilung der Wunde erfolgte unter Tamponade.

Auf Grund von zahlreichen anatomischen Untersuchungen und von 15 bis dahin operierten Fällen hat Partsch im November 1897 in der Versammlung des Vereins Schlesischer Zahnärzte seine weiter ausgebaute Methode der Wurzelresektion bekannt gegeben und zur Nachprüfung empfohlen.

Irrtümlicherweise wurde von A. Witzel Farrar als Vorgänger von Partsch genannt. Doch hat Farrar nur durch das Zahnfleisch hindurch zum Krankheitsherd hingebohrt, um den Sekreten einen günstigen Abzugskanal zu eröffnen, nicht aber im Sinne von Partsch, den apicalen Krankheitsherd selbst zerstört und unschädlich gemacht. Eher entspricht das Vorgehen nach der Art Rheins (1890) dem Prinzipe des heutigen Vorgehens.

Unter dem Namen Wurzelresektion hat Partsch die Operation in die Therapie der dentalen Kieferkrankheiten eingeführt und diese Bezeichnung mit folgenden Worten begründet: „In der Chirurgie versteht man unter Resektion die Fortnahme eines Teiles eines Organes um den übrigen Teil funktionsfähig zu erhalten. In diesem Sinne will ich den Ausdruck Wurzelresektion verstanden wissen, ein Teil der Wurzel soll geopfert werden um den Rest gebrauchsfähig zu erhalten."

Die chirurgische Behandlung der Wurzelhauterkrankungen in Deutschland eingeführt und ausgebaut zu haben, ist somit das große Verdienst Partsch's. Das wird nicht nur in Deutschland anerkannt. Der Wiener Frey schreibt: „Namentlich Partsch und seinen Schülern gebührt unbestritten das Verdienst, die Erhaltungsmöglichkeit wurzelkranker Zähne auf die heutige Höhe gebracht zu haben".

In den Worten „Die Erhaltungsmöglichkeit wurzelkranker Zähne" liegt der beste Beweis für die Berechtigung der chirurgischen Behandlung der Wurzelhauterkrankungen. Fielen doch früher viele

Zähne der Zange anheim, wenn sie jeder Wurzelbehandlung trotzten. Während wir heute mit verhältnismäßig geringerer Mühe durch einen kleinen chirurgischen Eingriff solche kranke Zähne entweder für dauernd, oder doch für eine Reihe von Jahren funktionstüchtig erhalten können. Aus diesem Grunde schon ist der Zahnarzt zur chirurgischen Behandlung der Wurzelhauterkrankungen nicht nur nicht berechtigt, sondern sogar verpflichtet. Wenn es darauf ankommt einen Zahn zu erhalten, soll das beste Können dem Patienten zuteil werden.

Außerdem sprechen aber noch zwei andere Faktoren ein wichtiges Wort für die Berechtigung der chirurgischen Wurzelbehandlung. Schonung der Nervenkraft und Zeitersparnis für Zahnarzt und Patienten. Damit soll jedoch nicht gesagt werden, die rein zahnärztliche medikamentöse Wurzelbehandlung sei bei Erkrankungen der Wurzelhaut überflüssig. Wenn Metz sagt: „Fort mit der konservativen Behandlung bei Erkrankungen der Gewebspartien um das Wurzelgebiet, herbei mit der operativen Behandlung dieser Gebiete", so geht er eben zu weit. Wir werden als Zahnärzte von der chirurgischen Behandlung nur dann Gebrauch machen, wenn wir auf andere Weise zu keinem Ziele gelangen, wenn uns also die gebräuchlichsten Methoden der Wurzelbehandlung in Stich lassen, oder wenn durch die Diagnosestellung die Indikation für einen chirurgischen Eingriff einwandfrei gegeben ist. Das Mißtrauen, das oft noch der chirurgischen Behandlung entgegengebracht wird, beruht meist auf der wahllos und unsachgemäßen Anwendung der Methode.

Es ist deshalb strengstens zu fordern: Nur die sorgfältigste Indikationsstellung und peinlichste Gewissenhaftigkeit berechtigen uns zur chirurgischen Behandlung der Wurzelhauterkrankungen, denn nur unter diesen Vorbedingungen können wir Erfolge erzielen.

Das wertvollste Hilfsmittel für die Indikationsstellung der chirurgischen Wurzelbehandlung ist wohl das Röntgenbild. Der Röntgenapparat wird eben gerade dann besonders wertvoll, wenn wir mit unseren übrigen Untersuchungsmethoden nicht mehr weiter kommen. Freilich wird uns ab und zu das Röntgenbild einmal täuschen. Doch solche Täuschungen können den Wert der Röntgenaufnahmen nicht herabsetzen. Kein Zahnarzt wird heute mehr den Wert der Röntgendiagnostik unterschätzen und in zweifelhaften Fällen zur Lösung des Rätsels stets seinen Röntgenapparat zu Rate ziehen.

Für die Indikationsstellung zur Schleimhautaufklappung und Wurzelresektion spielt das Lebensalter der Patienten keine Rolle, wenigstens sind in der Literatur keine einschlägigen Angaben zu finden. Außer Frage steht, daß für die genannten Eingriffe nur die Zähne des bleibenden Gebisses in Frage kommen. Frey, Wien, beschreibt eine Schleimhautaufklappung, die er bei einem 10jährigen Knaben durchgeführt hat. Im allgemeinen wird man bei Kindern

oder auch bei älteren schwächlichen Personen sehr sorgfältig abwägen müssen, ob wir ihnen den Eingriff zumuten können oder nicht.

Wenn wir nun darangehen, die Indikationsstellung für die Wurzelresektion eingehender zu besprechen, sei zunächst die Frage angeschnitten, ob denn die Erhaltung des Zahnes, denn darum handelt es sich ja, für einen Menschen so großen Wert hat, daß er sich deshlab der Unannehmlichkeit einer, wenn auch an sich ungefährlichen Operation unterziehen soll. Die Erfahrung hat gelehrt, daß der Patient durch den Verlust eines Zahnes oft einen sehr fühlbaren Schaden erleidet. Sehr oft handelt es sich um jugendliche Personen, bei welchen ein Vorderzahn mit einem auf medikamentösen Wege nicht heilbaren Prozesse behaftet ist. Würde der Zahn gezogen, müßte der Patient entweder die Nachbarzähne als Brückenpfeiler hergeben oder sich dareinfinden, aus finanziellen Gründen zeitlebens eine verhältnismäßig große Plattenprothese zu tragen, welche überdies für ihren Träger sehr gefährlich werden kann. So konnte in einem Fall ein 18jähriges Mädchen, welches eine solche Platte verschluckte, nicht mehr gerettet werden (D. M. 1920). Wäre bei ihr statt der Extraktion eine Resektion gemacht worden, wäre sie nicht gestorben. In anderen Fällen steigt der Wert des einzelnen Zahnes in kosmetischer Beziehung oder hinsichtlich der Kaufunktion durch die im Gebiß bereits vorhandenen Lücken so, daß seine Erhaltung den Patienten gerade noch ohne Prothese auskommen läßt. So lehrt die Erfahrung, daß der Erhaltung einzelner Zähne durch die Wurzelresektion oder noch mehr einer Reihe von Zähnen eine große praktische Bedeutung zukommt. Diese erfuhr in letzter Zeit mit Rücksicht auf die dentale Herdinfektion (Oralsepsis) noch eine Erweiterung.

Was die Krankheitsprozesse anlangt, bei welchen die Resektion hauptsächlich in Frage kommt, steht mit an erster Stelle die granulierende Wurzelhautentzündung an erhaltungswürdigen Zähnen, wenn sie durch Behandlung vom Wurzelkanal aus nicht zu beheben ist.

Eine der häufigsten Ursachen mit für die Operation ist die Unpassierbarkeit des Kanals. Entweder der Wurzelkanal ist zu eng und zu gekrümmt, also nicht passierbar oder er ist teilweise mit hartem Zement abgefüllt, so daß man nicht an den Krankheitsherd gelangen kann. Das gleiche kann der Fall sein, wenn im Wurzelkanal abgebrochene Nervnadeln und Nervkanalbohrer nicht mehr entfernbar sind.

In erhöhtem Maße gilt dies für Zähne, die mit einem Stiftzahn, einer Porzellanmantelkrone überkront sind oder als Brückenanker dienen.

Das geschlossene Granulom, der chronische Alveolarabszeß war lange Zeit eine Crux der Zahnärzte. Erst die Wurzelresektion hat hierin Wandel geschaffen und häufig kann nur mit ihrer Hilfe der Verlust des Zahnes vermieden werden.

Bei seitlichen Perforierungen der Wurzeln durch abgeirrte Bohrer schneidet man die Wurzel einfach bis zur Perforationsstelle ab, entfernt die Granulationen und der Zahn wird gerettet sein.

Wenn Zähne mit apikaler Ostitis bedeutend gelockert sind und einen ausgedehnten Wurzelfremitus aufweisen, ist es manchmal besser gleich zur Wurzelresektion zu schreiten, welche oft allein noch hoffen läßt, den Zahn wieder fest zu bekommen.

Eine fast absolute Indikation für die Resektion stellen die erethischen Granulome und die dentalen Markabszesse.

Soll bei einer Wurzelzyste der oder die Ausgangszähne erhalten werden, so kommt natürlich eine ausschließlich medikamentöse Behandlung gar nicht in Frage, sondern muß die Wurzelresektion herangezogen werden. Das gleiche gilt im Allgemeinen für dentale Antrumempyeme, doch können hier mal die anatomischen Verhältnisse für die medikamentöse Therapie günstig liegen.

Selbst bei dentaler Osteomyelitis kann in besonderen Fällen, wenn der Sequester mehr apikal gelegen ist und die Alveole ziemlich verschont geblieben ist, an die Erhaltung der Zähne durch Resektion gedacht werden.

Die segensreiche Methode der Resektion erfährt man auch, wenn durch ein Trauma, sei es nun durch einen Faustheib, einen Hufschlag oder durch irgendeine andere von außen einwirkende Gewalt, Zähne in ihrem oberen Drittel der Wurzel frakturieren. Weiß man doch, daß bei derartigen Fällen die chirurgische Behandlung mit Entfernung der frakturierten Wurzelteile die Methode der Wahl ist und fast stets den Erfolg sichert.

Eine gewisse Rolle spielt bei der Indikation der chirurgischen Methode ferner die soziale Indikation. Da die Operation eine wesentliche Abkürzung der Behandlung ermöglicht, bedeutet sie für von auswärts zugereiste Patienten, welche sich nicht lange am Wohnsitz des Facharztes aufhalten und auch nicht wiederholt kommen können, einen großen Vorteil, indem sie in einer Sitzung mit Wurzelbehandlung, Wurzel- und Zahnfüllung und Wurzelresektion fachärztlich erledigt und zur Nachbehandlung (Tamponade oder zur Entfernung der Nähte) an den Hausarzt überwiesen werden können.

Nun ist gerade in jüngster Zeit für die Wurzelresektion eine weitere sehr bedeutende Indikation geschaffen worden. Nämlich durch die Forschung und Erkenntnis der großen Bedeutung der Fokalinfektion. So hat man in letzter Zeit Gelegenheit gehabt in unzähligen Fällen bei schwerstem Gelenkrheumatismus, bei sekundärer Anämie, bei Endokarditis, bei Iritis, vor allem bei monatelangen subfebrilen Temperaturen durch radikales Eingreifen zuweilen in kürzester Zeit normale Zustände herbeizuführen; dies gelang auch bei anfangs anscheinend aussichtslosen Fällen, bei denen nach Aussage der Kliniker der Zahnarzt als letzte Hilfe

herangezogen wurde. Deshalb soll man stets, auf Grund klinischer Beobachtungen und therapeutischer Erfolge, nachdrücklichst auf den gefährlichen Einfluß der apekalen Veränderungen auf den Gesamtorganismus hinweisen und immer, wenn das Röntgenbild entsprechende Fingerzeige gibt, die radiakal-chirurgische Therapie fordern.

Bei manifesten, subakuten und chronischen Erkrankungen septischer und toxischer Natur (Polyarthritis, Nephritis, Endokarditis, Neuritis) ist den Wurzelspitzen ebenso Beachtung zu schenken, wie den Tonsillen; sie sind unter Umständen sogar vor Entfernung der Tonsillen zu behandeln. Jeder defekte Zahn ist zu röntgen, um chronische Infektionsherde zu erkennen; dabei darf freilich nicht übersehen werden, daß auch bei röntgennegativen Befunden Herde bestehen können. Deshalb ist neben röntgenologischen Serienaufnahmen in Zweifelsfällen auch die Vitalitätsprüfung vorzunehmen.

Die Sanierung erreichen wir entweder durch Extraktion der Zähne oder durch eine exakte Wurzelbehandlung. In den meisten Fällen aber wohl durch die Wurzelspitzenresektion.

Wie stellen wir uns nun zu den Fällen von Wurzelspitzenerkrankungen bei Kranken, die keine Beschwerden haben? Nach dem heutigen Stand unserer Wissenschaft sind wir unbedingt verpflichtet, den Patienten aufzuklären. Wir würden uns einer Fahrlässigkeit schuldig machen, wenn wir ihn nicht zu überreden versuchten, Wurzelspitzenerkrankungen in Ordnung bringen zu lassen. Kranz schreibt: „Ich bin mir wohl bewußt, daß diese Forderung von den meisten Praktikern als zu weitgehend betrachtet wird; ich weiß auch, daß vom sozialen Gesichtspunkt aus auf eine Erfüllung in den seltensten Fällen zu rechnen ist; trotzdem muß ich auf dieser Forderung stehen bleiben, wenn Prophylaxe getrieben werden soll".

Wenn Dependorf schreibt: „Es wird wohl nie jemand gelingen, die Indikationsstellung für die chirurgische Wurzelbehandlung in allen Einzelheiten so zu präzisieren, daß sie für alle Fälle ausreicht", so kann man ihm wohl darin recht geben. Die Verbreiterung des Periodontalraumes im Röntgenbild z. B. ist kein stichhaltiger Grund zur Operation. Auch eine ausgedehnte granulierende Ostitis kann zur narbigen oder knöchernen Ausheilung kommen, wenn Wurzelbehandlung und Wurzelfüllung gut gelingen (Walkoff u. a.). Das ist aus vielen Arbeiten bekannt und wird durch die neuzeitliche Diathermiebehandlung noch gefördert.

Die Indikationsstellung ist also für die Resektion von größter Bedeutung und es bedarf großer Erfahrung und peinlichster Gewissenhaftigkeit stets klar und eindeutig die jeweilige Methode als die richtige zu erkennen.

Für den Erfolg der Operation ist neben der Frage der Indikation die des richtigen Zeitpunktes für den Eingriff ebenfalls ein ausschlaggebendes Moment. Man tut gut daran, den richtigen Augen-

blick tunlichst in Erwägung zu ziehen. Denn die Operation zur unrechten Zeit gefährdet den Erfolg. Während eines akuten Nachschubes ist nach Waßmund die Resektion im allgemeinen zu unterlassen. Sie wäre nur in der Narkose oder unter Leitungsbetäubung ohne örtliche Infiltration durchführbar. Dann fehlt aber die örtliche Anämie und somit die Übersicht. Weiter sind Operation im akut entzündlichen Gewebe soweit möglich zu vermeiden und jedenfalls auf das unbedingt nötige zu beschränken. Es sind also durch entlastende Operationen (Abszeßspaltung), durch Eröffnung und vorsichtige Säuberung des Wurzelkanals, durch Wärmeapplikationen und anderes die akuten Erscheinungen zum Abklingen zu bringen und ist ein subakutes bis chronisches Stadium der Entzündung abzuwarten. Frauen soll man nicht im Prämenstruum oder Menstruum operieren, da dann eine Anämie, auch eine zuverlässige Anästhesie nicht zu erzielen ist, die Kontraktionsfähigkeit der Gefäße ist dann vermindert, das betäubende Mittel wird sehr rasch weggeschwemmt.

Zur Anästhesie bei einer Wurzelresektion im ganzen Oberkiefer und an den Frontzähnen wird am zweckmäßigsten die örtliche Infiltration verwandt, die gleichzeitig Anästhesie und Anämie verbürgt. An den Seitenzähnen des Unterkiefers ist eine Leitungsbetäubung nötig, die durch Infiltrationsanästhesie zu ergänzen ist; diese anästhesiert den Nv. buccinatorius und erzeugt gleichzeitig die nötige Anämie. 2%ige Lösung ist immer ausreichend. Auch Hauenstein befürwortet die schwachprozentige Lösung. Es wird gewöhnlich in die Gegend der Wurzelspitze eingestochen und 1 bis 2 ccm injiziert. Zur Wurzelspitzenresektion eines Zahnes ist ein Gebiet mit dem Betäubungsmittel zu durchtränken, das etwa 4 bis 5 cm im Φ groß ist. Dann fallen nicht nur alle Schmerzen mit Sicherheit fort, auch die Anämie ist fast immer eine absolute. Ist die Anämie im Ausnahmefall keine ganze, kann man sich durch vorübergehendes Tamponieren mit Suprarenin befeuchteter Gaze behelfen.

Man soll also ein Gebiet mit dem Betäubungsmittel durchtränken, das sich von dem zu resezierenden Zahn aus um zwei Zähne nach rechts und nach links erstreckt. Nur wenn besonders große Übersicht erforderlich ist, und die Weichteile weit zurückgedrängt und verzogen werden müssen, wie z. B. bei Zysten an langen Wurzeln untererer Eckzähne, ist auch dieses entferntere Gebiet gesondert zu anästhesieren.

Vor der eigentlichen Operation ist an die Vorbehandlung der jeweiligen Zähne zu denken. Dazu gehört zunächst die Präparation der Zahnhöhle, bezw. bei geschlossener septischer Nekrose der Pulpa die Trepanation der Zähne und hierauf die mechanische Reinigung und antiseptische Behandlung des Wurzelkanals. Es wird stets von größtem Vorteil sein, wenn man die Zähne vor dem Eingriff zur Resektion herrichten kann. Dieses „Herrichten“ besteht aus der

oben erwähnten Behandlung des Wurzelkanals. Ist der Kanal chemisch und mechanisch einwandfrei gereinigt, schließt sich alsdann die Wurzelfüllung an. Wenn die Gelegenheit besteht, die Resektion sofort nach der Wurzelfüllung, wie es meistens erstrebt wird, vorzunehmen, empfiehlt sich als Füllungsmaterial wegen seiner äußerst starken antiseptischen Wirkung Chlorzinkzement. Man rührt ihn mit der dazugehörigen Flüssigkeit zu einem dünnen Brei an, und führt ihn mittels geeigneter Instrumente, wozu auf alle Fälle ein passender Lentulo-Stopfer gehört in den Kanal ein. Dabei ist stets Sorge zu tragen, daß keine Teile dieser Füllmasse an die Mundschleimhaut gebracht werden, da der Chlorzinkzement wegen seiner stark ätzenden Eigenschaft sofort unter heftigen Schmerzen die Schleimhaut angreift, was vom Patienten auf das unangenehmste vermerkt wird. Es sei erwähnt, daß man bei der Wurzelfüllung, wenn die Möglichkeit besteht, ruhig über das Foramen apikale hinausstopfen kann, um sicher zu gehen, daß der Kanal auch einwandfrei gefüllt ist. Wohl gemerkt aber nur, wenn sich die Resektion gleich anschließt, da sonst für den Patienten wegen der Eigenschaften des obengenannten Füllmaterials unerträgliche Schmerzen entstehen würden. Ist keine Gelegenheit zur anschließenden Operation vorhanden, füllt man den Kanal entweder mit einem anderen festen Füllmaterial wie Jodoformzement, Guttaperchaspitzen oder noch besser mit Silberstiften ab, um dann den Eingriff gelegentlich vornehmen zu können.

Ist es jedoch nicht möglich, den Zahn vorzubehandeln, wie dies bei Zähnen mit Porzellanmantelkronen, bei Stiftzähnen der Fall ist, oder bei Zähnen, die als Brückenanker dienen, ist man gezwungen den Zahn während der Operation von oben abzufüllen. Man bohrt zu diesem Zweck, nachdem die Wurzelspitze bereits abgetragen ist, von der facialen Schnittfläche des Wurzelstumpfes mit einem großen Rosenbohrer soviel als nötig ist weg, um in der auf diese Weise nach vorn etwas abgeschrägten Schnittfläche den Querschnitt des Wurzelkanals gut zu sehen. Dieser wird dann zu einer kleinen Kavität, womöglich mit Unterschnitt, geformt und diese mit Amalgan oder Zinnfolie gefüllt. Ist vor der Resektion abgefüllt worden, so hat man strengstens darauf zu achten, daß der Schnitt noch durch die Wurzelfüllung gegangen ist, um einer Reinfektion des periapikalen Gewebes vom Wurzelkanal aus vorzubeugen. Sieht man jedoch die Füllmasse bei der Resektion nicht, muß aus obigen Gründen der Wurzelstumpf in der vorher beschriebenen Weise durch eine sogen. retrograde Wurzelfüllung versorgt werden.

Zusammenfassend läßt sich sagen, daß die vorherige Wurzelfüllung die Operation wesentlich vereinfacht und abkürzt, mithin die Sauberkeit des Arbeitens nicht unwesentlich fördert; während durch eine Wurzelfüllung in der Operation das Verfahren nur komplizierter wird, ist es gänzlich abzulehnen, nachträglich die Wurzel zu füllen, weil die Blutung aus der noch frischen und granu-

lierenden Wunde es nahezu unmöglich macht den Wurzelkanal für die Füllung rein und trocken zu halten. Auch kann man nur, wenn die Wurzel vorher oder wenigstens während der Operation fertig versorgt worden ist, dem Patienten den großen Vorteil verschaffen, welcher in der primären Naht der Operationswunde gelegen ist.

Wenn man zur Operation selbst schreitet, ist es natürlich klar, daß man weder ungestüm noch schleuderhaft vorgehen darf. Die Wurzelspitzenresektion ist eine zierliche saubere Operation, die in jedem Stadium mit Sorgfalt und Vorbedacht ausgeführt sein will.

Genaue anatomische Präparation, Stillung jeder Blutung, ehe man etwa blind im blutenden Gewebe weitergeht, führen am schnellsten zur klaren Orientierung.

Ein möglichst aseptisches Operieren ist anzustreben. Zu diesem Behufe ist es nötig, daß die Wunde während der Operation niemals von Mundflüssigkeit berührt wird, wie sie auch natürlich nie in Berührung mit den Lippen kommen darf.

Die Technik der Operation selbst erfordert vom ausführenden Arzt in erster Linie eine genaue Beherrschung der Materie, wozu sich natürlich eine gewisse Erfahrung und Übung gesellen muß. Im allgemeinen werden sich keine strengen Richtlinien angeben lassen, sondern die Ausführung wird sich stets an die individuellen Verhältnisse halten müssen. Im Laufe der Zeit wird sich jeder Praktiker seine eigene Methode herausbilden, wenn man so sagen darf, in der er geübt ist, die er beherrscht und mit der er auch dann die besten Erfolge erzielen wird. Im großen ganzen wird man sich wohl an die Richtlinien halten, wie sie uns von den großen Lehrern Partsch usw. gegeben sind.

So wurde von Partsch der Lappenschnitt angegeben, durch den die Schleimhaut eröffnet wird, um den Knochen bloßzulegen. Er schafft eine breite Übersicht, sowohl über das eigentliche Operationsfeld, als auch über die nächste Umgebung, wodurch die Orientierung sehr erleichtert wird. Er ermöglicht ferner eine sehr einfache Wundversorgung, indem man nach der Operation den Lappen nur über die Wunde zurückzuschlagen braucht.

Der Lappenschnitt besteht in einem bis auf den Knochen geführten Schnitt, der in kronenwärts konvexen Bogen die Gegend der Wurzelspitze umkreist und je nach der Größe des Krankheitsherdes bezw. je nach der Anzahl der in die Operation einzubeziehenden Wurzeln etwa 2—4 cm lang ist. Er kann wenn nötig, auch noch nachträglich verlängert werden. Indem man den umschnittenen Periostschleimhautlappen mit dem Elevatorium zurückschiebt, kann man einen beliebig großen Anteil des Kieferknochens freilegen.

Es soll natürlich hiemit nicht gesagt sein, daß nur der Lappenschnitt allein zum Ziele führt. Es genügt ebenso oft ein gerader oder flach bogenförmiger Schnitt. Im Gegenteil, ein dem Einzelfalle angepaßtes Vorgehen bei der Technik der Wurzelresektion, dieser

so oft atypischen, abwechslungsreiche Sonderheiten bietenden Operation, ist sympathischer als ein bestimmt vorgeschriebenes Schema. Die Hauptsache ist die vollkommene Erfüllung des Operationszweckes und deren erste Bedingung, daß sich der Operierende über die vorliegenden Verhältnisse klar ist.

Ist der Knochen freigelegt, so zeigt uns sorgfältige Betrachtung den Verlauf der Wurzeln und durch die Vorwölbung der Knochenoberfläche oft auch deren Ende. In der Spitzengegend sehen wir vielleicht schon die Zerstörung des Knochens oder können durch kräftiges Sondieren mit einer spitzen Sonde den erweichten Knochen durchstoßen. Hier ist das Granulom und die Wurzelspitzen. Hier geht man auch mit dem Bohrer ein und legt die Wurzelspitzen frei, indem man bis an die Grenze der Knochenzerstörung die vordere Knochendecke abträgt. Gleichzeitig trägt man dabei die Wurzelspitze ab und schrägt sie so nach vorne, daß das Auge den Wurzelquerschnitt gut übersehen kann. Alle Granulationsmassen und der erweichte Knochen werden mit scharfem Löffel und Bohrer entfernt, bis gesunder Knochen erscheint.

In einigen Fällen empfiehlt es sich nicht direkt auf die Wurzelspitze und das Granulom einzugehen; dann nämlich, wenn hierdurch Nebenverletzungen gesetzt werden könnten, weil die Wurzelspitze benachbarten Organen außerordentlich nahe ist. Das ist an den unteren Prämolaren und Molaren der Canalis mandibularis mit seinem Inhalt und der Nervus mentalis; das ist an den oberen Prämolaren und Molaren, manchmal schon am oberen Eckzahn, die Kieferhöhle; an den oberen Schneidezähnen ist es die Nasenhöhle.

Bisher war nur von der Verwendung von Bohrern die Rede. Doch ist gegen die Benützung von anderen Instrumenten, wie des Kreistrepans, der von Hauenstein und G. Fischer zur Austrennung der vorderen Knochenwand benützt wird, absolut nichts einzuwenden. Auch der Meißel ist durchaus kunstgerecht zu verwenden, wenn er sich auch nicht zur Abtragung der Wurzelspitze eignet, da diese hierbei leicht splittert, arbeitet er zur Abtragung von Knochenkanten, also zur Erweiterung der Knochenhöhle, sauberer und schneller als der Bohrer. Beim Meißeln kann auch nie eine Erhitzung des Knochens eintreten, die beim Bohrer immer sorgfältig vermieden werden muß, und besonders dann leicht eintritt, wenn die Anämie so vollständig ist, wie wir sie uns wünschen.

Es ist natürlich selbstverständlich, daß, wie nach allen Operationen im Gesicht, so auch nach Wurzelresektionen leichtere, auch stärkere Schwellungen auftreten können. Es handelt sich hierbei um traumatische Oedeme und sind hier verschiedene Patienten verschieden empfänglich. Es ist daher gut, dem Patienten zu sagen, besonders wenn ein größerer Eingriff vorliegt, daß die etwa eintretende Schwellung nicht entzündlicher Natur, sondern lediglich eine Stauungsschwellung ist, keine üble Bedeutung hat und keine besondere Behandlung erfordert.

Im allgemeinen ist es nicht nötig, den Patienten ausnahmslos Hausarrest zu diktieren; namentlich bei schöner Witterung wird man einen kleinen Spaziergang sogar anempfehlen. Gegen Schmerzen oder auch prophylaktisch verordnet man eines der vielen bekannten Schmerzmittel (Veramon, Aspirin, Allonal usw.). Auch die Bestrahlung mit der Soluxlampe wirkt oft lindernd.

Die genähte Wunde in der Mundschleimhaut bedarf keiner eigenen Pflege, doch sei darauf hingewiesen, daß nach Untersuchungen, welche Clairmont anstellte, hervorgeht, durch Zusatz von Boullion zu den Mundflüssigkeiten die Existenzbedingungen der Bakterien im Munde wesentlich gebessert werden. Wir werden uns diese Erkenntnis in der Richtung zunutze machen, daß wir den Patienten häufiges Spülen des Mundes, insbesondere nach den Mahlzeiten anraten, um den Keimbestand im Munde zu verdünnen. Am besten rät man dem Patienten, mit Kamillenaufguß zu spülen, da dieses den meisten Patienten am geläufigsten ist. Man wird dem Patienten fernerhin raten, das Rauchen auf einige Zeit zu unterlassen, besonders Pfeifenraucher haben auf die resezierten Zähne achtzugeben.

Die Nähte werden nach fünfmal 24 Stunden, also am fünften Tage nach der Operation entfernt. Länger als 5 höchstens 6 Tage soll man mit dem Entfernen der Nähte nicht warten, da sich sonst die Stichkanäle stärker erweitern.

Nun wird man im Laufe der Praxis auch öfters in die Lage kommen, die Wurzeln mehrerer nebeneinanderstehender Zähne reseziren zu müssen. Daß dies im weitestgehenden Maße der Fall ist, habe ich mich durch eine von mir gefertigte Statistik überzeugt.

An der Universitätszahnklinik in München wurden in der chirurgischen Abteilung während der Zeit vom 11. Februar 1935 bis zum 10. August 1935 im ganzen 200 Resektionen ausgeführt. Von diesen Resektionen wurden 114 an einzelnen Zähnen vorgenommen und 86 an mehreren Zähnen zu gleicher Zeit. Das entspricht 43 %. Man sieht, daß das Ergebnis wohl der Mühe lohnt, sich näher damit zu befassen.

Ich habe nun weiterhin untersucht, wieviel nebeneinanderstehende Zähne, also 2, 3, 4 usw. jeweils von diesen 200 Fällen reseziert wurden. Es kam folgendes Ergebnis dabei heraus:

Im ganzen von 200 wurden 86 mehrere Zähne zu gleicher Zeit reseziert = 43 %. Davon

59 an 2 Zähnen = 29,5 %
20 „ 3 „ = 10 %
5 „ 4 „ = 2 %
2 „ 5 „ = 1 %

} zu gleicher Zeit auf 200 Fälle bezogen.

Bezieht man diese Zahlen auf die 86 Fälle, die an mehreren

Zähnen zu gleicher Zeit operiert wurden und unser besonderes Interesse hervorrufen, zeigt sich folgendes interessante Resultat:

59	Fälle	an	2	Zähnen	= 68,60 %
20	„	„	3	„	= 23,25 %
5	„	„	4	„	= 5,81 %
2	„	„	5	„	= 2,32 %.

Diese Zahlen sagen noch nicht, welche Zähne in erster Linie zu gleicher Zeit reseziert werden? Aus meiner Statistik habe ich hiefür folgende Beantwortung gefunden:

An	1—3er	48	Fälle	= 24 %
„	3—5er	33	„	= 16,5 %
„	5—6er	2	„	= 1 %
„	6—7er	1	Fall	= 0,5 %.

Da ich also gesehen habe, daß, wenn mehrere Zähne zu gleicher Zeit reseziert werden, hauptsächlich die 1—5er in Frage kommen, habe ich diese wieder besonders untersucht. Es wurden von den 200 Fällen 81 Zähne von 1—5er reseziert, = 40,5 %.

Von diesen 81 Zähnen fallen

auf	1—3er	48	Fälle	= 59,25 %
und auf	3—5er	33	„	= 40,75 %.

Aus obiger Statistik kann man sehr leicht erkennen, daß man wohl in die Lage kommen kann, die Wurzeln mehrerer nebeneinanderstehender Zähne in einer Sitzung resezieren zu müssen und zwar in unserem Fall 43 %.

Es empfiehlt sich deshalb dringend, es ja nie zu versäumen, ehe man eine Wurzelresektion ausführt, die Vitalität bezw. die Apexverhältnisse der Nachbarzähne genau zu untersuchen, um nicht bei der Operation dadurch unangenehm überrascht zu werden, daß sich die pathologischen Veränderungen nicht nur auf die nähere Umgebung des zur Operation bestimmten Apex beschränken, sondern auf die Nachbarzähne, die man nicht vorbehandelt hat, ausdehnen. Es kommt in der Tat nicht so selten vor, daß eine größere Granulationsbildung im Spongiosaraum mehreren benachbarten Zähnen gemeinsam ist und, wenn man eine vollkommene Heilung erzielen will, in einer Sitzung im ganzen ausgeräumt werden muß, was die Vorbehandlung aller in Betracht kommenden Zähne voraussetzt.

Damit sind wir bereits zu der Indikation gekommen, die besonders für die gleichzeitige Resektion mehrerer nebeneinanderstehender Zähne gegeben ist.

Diese ist gegeben: wenn z. B. benachbarte Zähne nachweislich getrennte Granulome haben; da deren gleichzeitige Operation von keinerlei Nachteil ist, geht man jedenfalls besser und sicherer mit der gemeinsamen Operation.

Bei größeren Zysten wird es sich selten umgehen lassen, mehrere Zähne zu gleicher Zeit zu resezieren, da, wie leicht durch eine Röntgenaufnahme zu ersehen ist, meist mehrere Wurzeln beteiligt sind und diese Zähne dann, wenn die Vitalitätsprüfung ergeben hat, daß sie tot sind, ohne Rücksicht auf die Zahl reseziert werden müssen.

Ferner wird man öfters bei der Ausräumung einer Osteomyelitis gezwungen sein, mehrere Zähne zu resezieren, um die betroffenen möglichst für den Patienten zu erhalten.

Wird ein Patient durch einen Faust- oder Hufschlag ungünstig getroffen, kann es der Fall sein, daß 2 oder mehrere Frontzähne in ihrem unteren Drittel der Wurzel frakturieren. Diese müssen reseziert werden, was natürlich ebenfalls zu gleicher Zeit geschieht.

Aus der Statistik haben wir gesehen, daß gewisse Zusammenhänge bestehen zwischen einzelnen Zahngruppen, die immer wieder für die gleichzeitige Resektion auftauchen. Zu diesen gehören in allererster Linie die Frontzähne. Was kann der Grund dafür sein?

Man weiß, daß gewisse Füllungsmaterialien einen sehr schädigenden Einfluß auf die Pulpa haben. Dazu gehört insbesondere der Silikatzement. Nun wird gerade dieser aus kosmetischen Gründen im Frontzahnbereich vielfach angewandt. Die im Silikatzement vorhandene Kieselsäure greift, wenn ohne Unterfüllung die endgültige Füllung eingebracht wird, die lebende Pulpa an, tötet sie ab und im Laufe der Zeit entwickelt sich, völlig unbemerkt oft vom Patienten, ein Granulom. Man trifft sehr viele Patienten, an denen fast sämtliche Frontzähne mit Silikatfüllung gefüllt sind. Dies ist besonders bei den oberen Frontzähnen der Fall, da die Zähne im Oberkiefer überhaupt mehr der Caries anheimfallen als im Unterkiefer, infolge geringerer Speichelüberschwemmung und Zungenreinigung. Auch sind gerade die Frontzähne äußeren schädigenden Einflüssen, wie Temperaturunterschieden, Staub usw. am meisten ausgesetzt, wodurch eben wieder die Cariesfrequenz erhöht wird. Diese erhöhte Cariesfrequenz bedeutet eine vermehrte Gefahr für die Zähne, die nicht beachtet, oder aus kosmetischen Gründen mit Silikatzement abgefüllt, leicht wie schon erwähnt zu Granulombildung führen kann, woraus sich größtenteils in der Statistik die hohe Zahl für gleichzeitige Frontzahnresektion erklären läßt.

Bei den unteren Frontzähnen stehen besonders die beiden mittleren Schneidezähne mit ihren Wurzeln sehr eng beieinander. Das Granulom der einen Spitze kann die andere sehr leicht erreichen. Wohl werden zwar die Granulationen durch eine bindegewebige Schutzhülle abgekapselt; aber dieser Schutzwall, welcher häufig nur wenig entwickelt ist oder manchmal sogar ganz fehlt, kann auch, wenn vorhanden, jederzeit durchbrochen werden, sodaß die Infektionsstoffe auch benachbarte Gebiete erreichen können, wodurch wieder eine Indikation für die gleichzeitige Resektion mehrerer Zähne entsteht.

So können die Granulome an den einzelnen Zähnen entweder selbständig sein, oder in mannigfaltigster Weise miteinander in Verbindung treten. Sehr selten ist hierbei, wenigstens im Oberkiefer, daß Prozesse über die Medianebene hinübergreifen. Nach Mayrhofer ist nur ein einziges Präparat bekannt, das in der Schädelsammlung des anatomischen Institutes in Wien ist, an welchem eine symmetrisch in der Mittellinie sitzende Knochenusur zu sehen ist. Dabei fragt es sich aber, ob es sich wirklich um ein Granulom und nicht eher um eine Zyste gehandelt hat. Am Lebenden hat man aber, obwohl Granulome gleichzeitig an beiden medialen Schneidezähnen nicht allzu selten vorkommen, niemals eine die Wurzelspitze dieser beiden Zähne gemeinsam umfassendes Granulom beobachtet, selbst dann nicht, wenn die beiderseitigen Granulationen sehr ausgebreitet, bis kirschgroß gewesen sind.

Während man hiefür die getrennte Anlage der Zwischenkiefer zur Erklärung heranziehen kann, welche zu beiden Seiten der medianen Knochennähte dichten Knochen entstehen läßt, kann man diese Erklärung nicht verwerten für die Fälle, wo in derselben Kieferhälfte an benachbarten Zähnen sehr große Granulome sitzen, ohne miteinander in Verbindung zu treten. Manchmal sogar weichen solche große und nicht miteinander konfluierende Granulome einander aus, indem das eine facial, das andere palatinal entwickelt ist. Stehen Granulome an benachbarten Zähnen miteinander in Verbindung, so kann diese Verbindung entweder nur durch eine kleine Lücke oder einen feinen Kanal im Knochen hergestellt oder auch eine breitere sein, sodaß die beiden Granulome durch eine vorspringende Knochenleiste nur teilweise voneinander abgegrenzt sind oder endlich, sie können vollständig in eins zusammenfließen. Wenn Granulome miteinander in Verbindung treten, so ist häufig das eine davon sehr klein, indem seine Sekrete durch die Fistel des anderen Abfluß finden.

Ist der Körper in der Lage, seine normalen Abwehrkräfte zu entfalten, wird er versuchen, dem Vordringen des Granuloms durch eine bindegewebige Kapsel Einhalt zu gebieten, sodaß dann nur ein in sich geschlossenes Granulom entsteht. Ist der Körper aber geschwächt, sei es durch irgendeine Krankheit, oder sei es, daß die Abwehrkräfte durch mehrere Granulome bereits in bedeutendem Maße verausgabt sind, besteht wohl die Möglichkeit, daß entweder einzelne Granulome die Schutzkapsel durchbrechen oder andere Granulome überhaupt keine oder doch nur einen sehr mangelhaften Schutzwall besitzen, wodurch das Entstehen eines größeren Herdes oder das Konfluieren mehrerer Granulome leicht verständlich wird.

So kann es z. B. vorkommen, daß um die beiden Schneidezahnwurzeln ein gemeinsames und am Eckzahn ein einzelnes Granulom gefunden wird. Oder der zweite Schneidezahn und der Eckzahn haben ein gemeinsames Granulom, während der mittlere Schneidezahn ein selbständiges Granulom besitzt. In einem anderen Fall

wurde auf Grund wiederholter Blutungen aus dem Wurzelkanal eines Eckzahnes auf ein apikales Granulom geschlossen und der benachbarte tote Backenzahn mit in die Operation einbezogen. Nachdem der Knochen bloßgelegt war, zeigte sich oberhalb der vereinigten Wurzelspitzen des Backenzahnes eine Usur in der facialen Knochenwand, welche in ein Granulom führte; von diesem gelangte man durch einen schräg nach oben verlaufenden Kanal in ein viel größeres Granulom, welches gänzlich im Knochen verborgen oberhalb der Wurzelspitze des Eckzahnes saß.

Die am häufigsten vorkommenden Fälle werden wohl die sein, wo man an den Frontzähnen mehrere zu gleicher Zeit resezieren muß. Dies zeigt sich auch in der Statistik, wo letztere, also 1—3er mit 59,25 % beteiligt sind. Doch auch die seitlichen Zähne, insbesondere die Prämolaren weisen die erstaunlich hohe Zahl von 40,75 % auf. Dies zeigt, daß man die Indikation für die verschiedenen Zähne überhaupt gar nicht einheitlich schematisch stellen kann, sondern verschieden stellen muß, schon nach den anatomischen Verhältnissen. Bei tiefer in den Knochen versenkten Wurzelspitzen ist die Infektion schwerwiegender, als bei oberflächlicher gelegenen; daher ist z. B. bei unteren Prämolaren eine Resektion eher angezeigt als bei einem oberen Eckzahn, beim seitlichen eher als beim mittleren Schneidezahn.

Die Zahl der zu resezierenden Zähne hängt, da die Granulome, wie oben schon erwähnt, oft konfluieren können, also auch von der Größe der Granulome ab. Es ist klar, daß sich in einem niedrigem Spongiosaraum nicht so große Granulome entwickeln können, als in einem hohen. Ist aber ein solcher retroalveolärer Spongiosaraum vorhanden, so kommen besonders ausgedehnte Granulationen keineswegs auch am seitlichen Schneidezahn, sondern an allen Zahngattungen vor.

Die Krankheitsprozesse nun, welche das Objekt für den wichtigsten Teil der dentalen Kieferchirurgie abgeben, spielen sich hauptsächlich innerhalb der Spongiosa der Kieferknochen ab. Diese wird im Oberkiefer als retroalveolärer Spongiosaraum, lippenwärts und wangenseitig von den Wurzeln der Zähne und der sie überdeckenden facialen Knochenplatte des Alveolarfortsatzes, unten vom harten Gaumen, oben von Nasen- und Kieferhöhlenboden begrenzt. Im saggital bezw. radiären Durchschnitte durch diesen Spongiosaraum des Oberkiefers ergibt sich stets die Figur eines schmalen Dreieckes, dessen Basis durch die faciale kordikale Kieferplatte dargestellt wird, während die obere und untere Seite des Dreiecks durch die nach rückwärts spitz zulaufenden Durchschnittslinien des harten Gaumens und des Nasen- bezw. Kieferhöhlenbodens gegeben sind. Der Gaumenfortsatz des Oberkiefers besteht größtenteils, das Gaumenbein fast gänzlich aus Kompakta ohne Spongiosa. Die Basis des genannten Dreiecks ist nun individuell verschieden lang, bald länger, bald kürzer, und je nachdem ist dann der retroalveoläre

Spongiosaraum des Oberkiefers hoch oder niedrig. Er ist auch bei ein und demselben Kiefer nicht überall gleich hoch, sondern reicht in der fossa canina bis hoch hinauf in den Stirnfortsatz des Oberkiefers, ist in der Gegend der Prämolaren und vorderen Molaren, je nachdem wie weit sich der Kieferhöhlenboden herabsenkt mehr oder weniger eingeengt und erreicht wieder in der Gegend der hinteren Molaren, insbesondere des Weisheitszahnes eine stärkere Ausbildung, indem er die Tuberositas des Oberkiefers ausfüllt. Die Spongiosa reicht auch verschieden weit in den harten Gaumen hinein. Ferner erstreckt sich die Spongiosa auch in die Septa zwischen den einzelnen Zähnen und bei mehrwurzeligen Zähnen in die Septa zwischen den einzelnen Wurzeln.

Der Spongiosaraum des Unterkiefers hat seine bedeutendste Ausdehnung im corpus mandibule, reicht aber nicht nur jederseits in den aufsteigenden Ast und seine beiden Fortsätze, sondern auch in den Zahnfächerteil der Pars alveolaris, zwischen die einzelnen Alveolen und bei den mehrwurzeligen Zähnen in die Wurzelsepten hinein.

Aus diesen Verhältnissen der Spongiosaräume ist ohne weiteres abzuleiten, daß die Wurzelspitzen der verschiedenen Zähne von verschieden großen Anteilen des Spongiosaraumes umgeben sind. Dies ist insoferne praktisch von Wichtigkeit, als dann, wenn in der Nachbarschaft einer Wurzelspitze der Spongiosaraum mächtiger entwickelt ist, von vornherein mehr Raum für einen pathologischen Prozeß gegeben ist, und ein solcher sich daher zu größerem Umfange entwickeln kann, als dort, wo weniger oder fast gar kein Spongiosaraum vorhanden ist, wo also die äußere und die innere kompakte Platte des Kieferknochens nahe aneinander rücken und der ganze Knochen ziemlich dünn ist. Dies ist z. B. häufig in der Gegend der oberen Prämolaren der Fall, insbesondere dann, wenn eine tiefe Alveolarbucht der Oberkieferhöhle ausgebildet ist und somit die Kompakta des Kieferhöhlenbodens sehr nahe an die kompakte faciale und palatinale Knochenplatte heranrückt. In solchen Fällen können sich natürlich innerhalb des Knochens keine großen Granulome vorfinden, weil ihnen der Raum dazu fehlt. Wenn dagegen keine Alveolarbucht vorhanden ist, sondern sich die Kieferhöhle nach oben zurückzieht, und relativ klein ist, so gewinnt dadurch der Spongiosaraum in der Gegend der Prämolarenwurzeln an Ausdehnung und es können sich dann hier Granulationen weiter ausdehnen. Dadurch erklärt sich auch auf ungezwungene Weise, daß wir beim seitlichen oberen Schneidezahn häufiger als an anderen Zähnen größere Granulome beobachten, denn dieser Zahn liegt nicht nur gerade derjenigen Gegend des Spongiosaraumes im Oberkiefer gegenüber, wo dieser gewöhnlich am breitesten ist, sondern der dem seitlichen Schneidezahn zugehörige Spongiosaraum erfährt noch dadurch eine Erweiterung, daß die Wurzel dieses Zahnes kürzer ist, als die seiner beiden Nachbarn, des medialen Schneidezahnes und des Eckzahnes.

Der Umstand dagegen, ob die Wurzelspitze dieses Zahnes mehr oder weniger tief nach rückwärts in die Spongiosa eintaucht, hat für die Größenentwicklung eines Granuloms an diesem Zahne weniger Bedeutung, weil der Situs der Granulome zum Apex ein sehr wechselnder ist und sich auch hinter ganz oberflächlich liegenden Wurzelspitzen nicht selten Granulome entwickeln, welche sich weit in die Tiefe erstrecken, vorausgesetzt, daß eben ein hinreichend großer Raum zur Verfügung steht; darauf kommt es in erster Linie an. Die Bedeutung, welche eine mehr oberflächliche oder mehr tiefere Lage der Wurzelspitze für die pathologische Anatomie der Granulome hat, liegt in einer anderen Richtung; nicht ihre Größe hängt so sehr davon ab, wohl aber sehr häufig ihre Lage, indem die Granulationen bei Zähnen, deren Apex oberflächlich liegt (mediale obere Schneidezähne, obere Eckzähne, wangenseitige Wurzeln der oberen ersten Prämolaren und Molaren), sich meistens weniger oder gar nicht in den Knochen hinein, sondern nach der Oberfläche des Knochens zu entwickeln und zur Entstehung jener Gebilde führen, welche wir subperiostale Granulome nennen.

Wir können also aus obigen entnehmen, daß die Entwicklungsmöglichkeit und die jeweilige Größe eines Granuloms von den verschiedensten Faktoren abhängig ist. Davon ist aber auch die Zahl der gleichzeitig zu resezierenden Zähne abhängig, es sei denn, daß sich an mehreren Nachbarzähnen zu gleicher Zeit selbständige Granulome entwickelt haben.

Man kann aber auch ferner daraus ersehen, daß der Granulationsbildung im Oberkiefer durch die bereits erwähnte Spongiosaschicht bedeutend geringere Widerstände entgegengesetzt sind als im Unterkiefer. Daß dies auch in Praxis tatsächlich der Fall ist, beweist mir das von der Universitätszahnklinik München zur Verfügung gestellte Material, das ich auch in dieser Hinsicht ausgewertet habe. Von 85 Resektionen, die zu gleicher Zeit an mehreren nebeneinanderstehenden Zähnen ausgeführt wurden, wurden 68 im Oberkiefer gemacht, was 80 % entspricht, während nur 17 im Unterkiefer gemacht wurden, was 20 % entspricht.

Im Unterkiefer hat man also nicht so oft Gelegenheit an mehreren Zähnen gleichzeitig resezieren zu müssen. Am ehesten kommt dies, wie bereits früher angeführt, an den Schneidezähnen vor.

Fast nie wird man auch gleichzeitig am Ober- und Unterkiefer resezieren, was wohl hauptsächlich durch die entstehenden technischen Schwierigkeiten begründet wird. Auch dürften hier die zur Anästhesierung nötigen Mengen vom Patienten schwer vertragen werden, müßte man doch zuerst im Unterkiefer im seitlichen Gebiet eine Leitungsanästhesie und dann noch eine Plexusanästhesie ausführen, um dann, wenn die Operation in diesem Gebiet erledigt ist, im Oberkiefer ebenfalls das Operationsfeld durch genügende Mengen von Betäubungsflüssigkeit unempfindlich zu machen. Auch kann ich mir schwer vorstellen, was der Patient dazu sagen würde, wenn

er zuerst die immerhin vorhandenen Unannehmlichkeiten des Eingriffes im Unterkiefer ertragen hat, nun auch diese im Oberkiefer über sich ergehen lassen müßte. Auch würde dann die Nahrungsaufnahme und die Reinhaltung der Wunden dem Patienten solche Beschwerden verursachen, daß es schon geraten scheint, derlei Operationen in zwei Zeiten durchzuführen.

Überhaupt sind die Schwierigkeiten des Eingriffs im Unterkiefer bedeutend größere als im Oberkiefer, weil hier durch eine reichlichere Speichelbildung und durch die größere Möglichkeit des Speichels das Operationsgebiet zu überschwemmen die Trockenhaltung der Wunde sehr erschwert wird. Dadurch ist man gezwungen, besonders schnell und aufmerksam zu arbeiten, um die Übersicht zu bewahren und die Gefahr einer Infektion nach Möglichkkeit zu verhindern. Dies erreicht man am besten, indem man durch große Tupfer, die des öfteren zu wechseln sind, das Operationsfeld gegen die übrige Mundhöhle abdeckt.

Im ganzen wird die Operation ähnlich der bei einzelnen Zähnen ausgeführt. Betreff der Schnittführung ist zu sagen, daß es auch in diesen Fällen für eine genügende Orientierung durchaus nicht notwendig ist, einen großen Lappen des Zahnfleisches vom Knochen abzupräparieren, sondern daß man mit einem waagrechten Schnitte vollkommen das Auslangen findet. Dadurch, daß dieser Schnitt hier entsprechend länger ausfällt, ergibt sich eine sehr weit verschiebliche Wundlippe und ein hinreichend großer stumpfdreieckiger Wundspalt, welcher auch in ausgedehntem Krankheitsbilde einen guten Einblick gewährt.

Man kann aber auch statt des geraden Schnittes einen leicht nach unten konvexen Bogenschnitt anwenden. Dieser läßt sich dann leicht, wenn nötig zu einem Lappenschnitt ergänzen, so daß man auch bei ungewöhnlichen Befunden nicht in Verlegenheit geraten kann.

Die Orientierung über den Sitz der Granulationen, welche man nicht selten mittels der Injektionsnadel schon vor der Operation gewinnt, kann uns veranlassen, den Schnitt mehr oder weniger schräg zu führen, um das Granulom besser zu treffen; ein schräger Schnitt darf jedoch nicht zu nahe der Spitze der Wurzel liegen, oder gar die Wurzelspitze kreuzen, weil sonst der Apex von der koronalen Wundlippe zu stark überdeckt würde. Ein derartiger Schnitt wird noch besser im Bogen geführt und gestattet dann speziell bei den oberen medialen Schneidezähnen das Lippenbändchen zu schonen.

Williger betont als wichtig bei der Operation medialer oberer Schneidezähne das Lippenbändchen bei der Anlegung des Lappenschnittes zu schonen. Muß es durchtrennt werden, so solle man es nachträglich durch die Naht wieder vereinigen. Wenn man nämlich den Lappenschnitt nach Partsch-Williger tatsächlich so breit anlegen muß, daß er über die beiden benachbarten Zähne hinüber-

reicht, so kommt man bei der Operation oberer Schneidezähne leicht mit dem Lippenbändchen, einem kosmetisch für das Spiel der Lippen manchmal nicht unwesentlichen Muskelansatz, in Berührung. Bei einem leicht gebogenen Schrägschnitt kann man auch bei der Operation medialer Schneidezähne dem Lippenbändchen in der Regel leicht ausweichen.

Die mitgeteilten Anhaltspunkte werden uns bei der Wahl des Schnittes für den Einzelfall leiten. Maßgebend für die Schnittführung ist es, inwieweit wir uns schon vor der Operation über die Ausdehnung des Krankheitsprozesses orientieren konnten.

Was die Operation selbst betrifft, so wird diese nach den Richtlinien, die weiter vorne bereits angegeben sind, ausgeführt. Da es sich bei der mehrfachen Wurzelresektion immerhin um einen schwereren Eingriff handelt, tut man gut daran, sich vor der Operation einen genauen Plan zu überlegen, nach dem man dann vorgeht, um so möglichst rasch und gewissenhaft die Operation vornehmen zu können. Es ist erforderlich, unbedingt sämtliche Granulationen vollständig zu entfernen, ja sogar etwas im Gesunden zu arbeiten, um sicher zu gehen, daß auch der letzte Rest des kranken Gewebes entfernt ist, denn davon hängt unbedingt der Erfolg der Resektion ab. Ist man sich aber nicht im Klaren, ob diese oder jene Wurzelspitze noch mit weggenommen werden soll, empfiehlt es sich in Zweifelsfällen, lieber eine Wurzelspitze zuviel wegzunehmen als zu wenig. Dadurch bewahrt man sich am besten vor Rezidiven.

Da nach der Wurzelresektion und Ausräumung der Granulationen stets eine größere oder kleinere Höhle im Knochen zurückbleibt, haben wir es sohin mit einer starrwandigen Höhlenwunde zu tun. Diese Höhlenwunden nach Resektionen können auf mehrere Weise versorgt werden: Durch Tamponade, durch Vollblutenlassen der Höhle und Naht.

Der Heilungsverlauf bei der Tamponade ist im ganzen weniger befriedigend, er dauert zu lange, denn durch zu feste Tamponade wird die Höhle künstlich offen gehalten, ja sogar eine Vergrößerung der Höhle hat man dabei gesehen. Die Patienten waren dann wochenlang durch den widerlichen, sich mit Mund- und Speiseflüssigkeiten ansaugenden Tampon belästigt und mußten sich häufig wiederholten, schmerzhaften Tamponauswechslungen unterziehen. Öfters brachte das versuchte frühzeitige Weglassen der Tamponade unangenehme Zwischenfälle, besonders bei größeren Höhlen. Der mindeste Nachteil war der, daß, wenn z. B. nach mehrmaligem Wechsel der Tampon fortgelassen wurde, ein Stillstand in dem bis dahin fortschreitenden Heilungsprozeß eintrat, so daß der Versuch aufgegeben und nach Zeitverlust wieder zur Tamponade zurückgegriffen werden mußte. Besonders unangenehm ist dabei, wenn sich nach Weglassen der Tamponade die Mündung der Wundhöhle rasch verengert, während im Innern eine jauchige Höhle bestehen bleibt.

All dies legt es nahe, nach einer besseren Versorgung der Wunde zu suchen. Diese grundsätzliche Verbesserung konnte nur in dem Abschlusse der Operation durch die Naht erblickt werden. Dies hat sich auch in der Praxis so bewährt, daß der Abschluß der Operation durch die Naht als Normalverfahren geblieben ist.

Operationen im Munde stellen durch die Raumbeengung, die Kleinheit der Objekte, dem unbequemen Zugang nur durch die Mundöffnung und die Notwendigkeit einer guten Beleuchtung des Operationsfeldes an die Geschicklichkeit des Operierenden erhöhte Anforderungen. Beim Nähen im Munde kommt noch hinzu, daß der Vereinigung der Mundschleimhaut durch die Naht zwei besondere Schwierigkeiten entgegenstehen, deren eine mit der Zartheit des Gewebes zusammenhängt, während die andere darin gelegen ist, daß die nichtaseptischen Verhältnisse des Mundes eine prima intentio erschweren. Diese lassen sich aber, wie die Erfahrung lehrt, überwinden, nur ist hier das Gelingen der Naht an gewisse Voraussetzungen gebunden. Vor allen Dingen muß man es mit einer gesunden Schleimhaut zu tun haben. Man wird daher dem aufgelockerten morschen Gewebe, welches eine Mundfistelöffnung zu umgeben pflegt, ausweichen. Nahezu ganz ungeeignet für die Naht ist die straff am Knochen angeheftete Gingiva propria, weshalb der Schnitt von vornherein in die bewegliche Mukosa zu verlegen und dabei zahnkronenwärts ein mindestens 2—3 mm breiter Saum zu schaffen ist. Auch daran ist viel gelegen, daß die Schnittränder genau aneinander adaptiert werden; man vermeide es also, sie durch ungleichmäßiges Durchstechen der Nadel gegeneinander zu verziehen und beachte auch insbesondere eine verschiedene Dicke der Wundränder, wie sie sich bei stärkerer Schwartenbildung nach dem Ausschneiden ergeben kann. Wenn man in solchen Fällen auch den dickeren Wundrand im ganzen von innen nach außen durchsticht, legt sich die Epithelschichte nicht ordentlich zusammen. Man muß in solchen Fällen die dicke Wundlippe in der Schnittfläche durchstechen, was natürlich nur bei auffallender Verschiedenheit der Dicke notwendig ist. Dann kann man aber auch bei diesen ungünstigen Verhältnissen mit einer sofortigen primären Verklebung rechnen.

Was die Zahl der Nähte anlangt, so genügen bei Wurzelresektionen in der Regel drei Nähte. Nur wenn mehrere benachbarte Zähne gleichzeitig in Angriff genommen wurden, sind entsprechend dem längeren Schnitte 4—6 Nähte notwendig. Jedenfalls merke man sich als Regel, lieber eine Naht zuviel als eine Naht zu wenig anlegen.

Bei der mehrfachen Wurzelresektion ist, da es sich dabei stets um größere Knochenhöhlen handelt, darauf zu achten, daß die Naht immer über gesunden Knochen liegt, und nicht die Knochenhöhle durchkreuzt, wie die beiden Abbildungen zeigen.

Wird nämlich die Naht falsch, wie das Abb. 1 zeigt, angelegt, so sinkt die Narbe ein und es besteht nicht nur die Gefahr, daß die angelegten Nahten ausreißen, sondern auch die erhöhte Möglichkeit einer Fistelbildung. Wird jedoch die Naht richtig angelegt, und zwar so, wie das Abb. 2 zeigt, so ist die Vernarbung auch nach längeren über mehrere Zähne geführten Schleimhautschnitten so vollkommen, daß man später oft Mühe hat, die Narbe wieder zu erkennen.

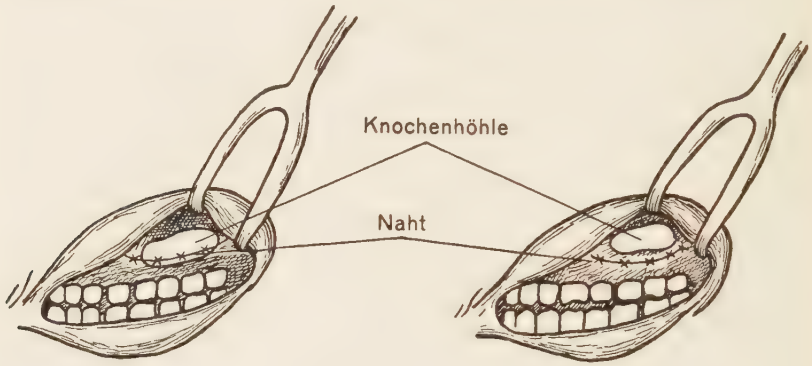

Abb. 1
zeigt eine falsche Naht

Abb. 2
zeigt wie die Naht richtig liegen soll.

Was den Heilungsvorgang anlangt, so wurde dieser röntgenologisch beobachtet. Cieszynski hat die Ausheilung der Knochenwunde nach Wurzelresektionen auf diese Art nachuntersucht und gefunden, daß der Defekt mit Spongiosa ausgefüllt wird, und daß diese Ausheilung von der Peripherie nach dem Zentrum zu stattfindet; sie kommt bei kleinen Knochendefekten in 3—4 Monaten, bei größeren in 4—8 Monaten oder noch später zustande.

Indem durch die Operation das gesamte neugebildete reaktive Gewebe samt den im Innern enthaltenen Infektionsstoffen mechanisch beseitigt wird, ergeben sich für die Abwehr- und Aufbaukräfte des Organismus, welche beim Heilungsvorgang tätig sind, günstige Bedingungen und man kann wohl annehmen, daß restliche Infektionskeime, auch solche an der Schnittfläche der Wurzeln unschädlich gemacht werden, so daß sich gesundes straffes Narbengewebe fest an den resezierten Apex anlegt und nicht nur ein Granulationsgewebe.

W. Bauer hat histologische Untersuchungen über die Heilungsvorgänge nach Wurzelresektionen an Präparationen angestellt, welche er von mehreren Katzen und Hunden gewann, bei welchen er die Eckzähne resezierte. Es zeigte sich, daß eine anfänglich knöchern-kallöse Verwachsung des Zahnes mit der Alveole sich infolge des mechanischen Reizes wieder löste und ein von einer

Knochenzementschichte überzogener Amputationsstumpf zurückblieb, welcher von der Alveole durch Bindegewebe getrennt war.

Klinisch kann man die Vernarbung des Operationsgebietes nach chirurgischer Behandlung durch Untersuchung des Wurzelfremitus verfolgen; man kann beobachten, wie der Wurzelfremitus, welcher trotz Fehlens der Wurzelspitzen wegen des facialen Knochendefektes anfangs zu fühlen ist, immer schwächer wird und schließlich nicht mehr nachweisbar ist und gleichzeitig die früher gelockerten Zähne immer fester werden. Der gegen die Wurzelresektion früher ins Treffen geführte Einwand, daß durch sie die Zähne gelockert werden müßten: Fryd spricht sich im Hinblick auf eine zu befürchtende Schwächung der Zähne besonders bei mehrfacher Wurzelresektion gegen eine solche aus, geht ebenso von unrichtigen theoretischen Vorstellungen aus, wie der noch sonderbarere Einwand, daß bei resezierten Wurzeln der scharfe Rand der Schnittfläche auf den Knochen drücken und so Schmerzen verursachen müsse. Wenn gesagt wird, daß Zähne, deren Wurzelspitze abgeschnitten ist, ihren Halt im Knochen verlieren, so muß man nicht nur fragen, ob man sich denn vorstellt, daß die Zähne im Kiefer an der Wurzelspitze hängen, wie ein Rock an einem Kleiderhaken, sondern man muß auch darauf aufmerksam machen, daß die Wurzelspitzen, welche abgetragen werden, ja schon vorher ihre Verbindung mit dem Knochen verloren haben, da sie frei in eine Höhle des Knochens hineinragten. Im Gegenteil, durch die Wurzelresektion werden lockere Zähne wieder festgemacht. Manchmal sogar Zähne, welche bereits so hochgradig gelockert sind, daß man sie für verloren halten möchte. Praktisch liegen die Dinge eben so, daß solange Granulome bestehen im ganzen Bereiche des Zahnbeines das Gewebe infolge des chronischen Entzündungszustandes gelockert ist, was in einer Beweglichkeit des Zahnes zum Ausdruck kommt. Wenn der Entzündungszustand beseitigt ist, wird das Gewebe wieder straffer, so daß der Zahn dann oft ebenso fest sitzt, als wäre er rings von gesundem Knochen umgeben. Freilich, wenn man einen allzu großen Anteil der Wurzel reseziert, dann kann man nicht auf ein dauerndes Wiederfestwerden des Zahnes rechnen. Dann liegt der Fehler aber nicht an der Methode, sondern an der Indikationsstellung. Wenn aber ein Zahn durch die Wurzelresektion wieder befestigt wird, so ist absolut nicht einzusehen, weshalb nicht auch zwei oder mehrere Zähne wieder fest werden sollen.

Es ist natürlich leicht einzusehen, daß durch eine gleichzeitige Resektion an mehreren Zähnen oft viel größere Verletzungen entstehen als bei einzelnen Zähnen und daß damit die Heilungsdauer etwas verzögert wird. Daß aber im allgemeinen auch solche Eingriffe aufs Beste auszuführen sind, gut heilen und damit von gutem Erfolge begleitet sind, kann man sich durch die Praxis leicht überzeugen. Ich habe mich diesbezüglich an Herrn Prof. Dr. Neumann in Berlin gewendet und auf meine Frage über Erfahrungen

bei der gleichzeitigen Wurzelresektion an mehreren nebeneinanderstehenden Zähnen folgende Antwort erhalten: „In der zweiten Auflage meines Buches: Führer durch die operative Zahnheilkunde habe ich die Frage erörtert, an wieviel nebeneinanderstehenden Zähnen die Wurzelspitzenresektion in einer Sitzung ausgeführt werden kann. Ich habe an mehreren Röntgenbildern den Erfolg in solchen Fällen gezeigt. So ist z. B. an einem Röntgenbild zu sehen, wie ich in einer Sitzung an den beiden unteren Bikuspidaten und am ersten Molaren die Resektion ausgeführt habe. An vier Zähnen gleichzeitig im Ober- und Unterkiefer führte ich die Resektion aus mit allerbestem Erfolge.“ Auch bei einer Umfrage an der Universitätsklinik München konnte ich feststellen, daß viele Resektionen, die an vier Zähnen gleichzeitig ausgeführt wurden, stets vom besten Erfolge begleitet waren.

Bei den Betrachtungen über eine gleichzeitige Wurzelresektion an mehreren Zähnen könnte man eventuell auf die Frage kommen, ob nicht in manchen Fällen eine Wurzelresektion von außen günstiger wäre. Dies ist jedoch zu verneinen. Im Oberkiefer kann man mit seinem weit vorspringenden Alveolarfortsatz und daher hochgelegenen Fornix vestibuli oris die Wurzelspitze der Frontzähne, Backenzähne und selbst der Mahlzähne vom Munde aus unbehindert erreichen. Dagegen ist an eine Operation von außen mit Rücksicht auf den Nv. facialis und die Parotis mit ihrem Ausführungsgang und überdies wegen der technisch ungünstigen Dicke der Weichteile gar nicht zu denken. Höchstens im Unterkiefer könnten infolge der anatomischen Verhältnisse: Die Umschlagsfalte der Schleimhaut liegt hier meist höher, so daß einigermaßen längere Wurzeln mit ihrer Spitze schon so weit außerhalb des Bereiches des Vestibulums fallen können, daß auch, wenn man die Unterlippe möglichst abzieht die Lage für die Operation vom Munde aus, weniger günstig sein könnte. Aber auch dies gilt höchstens für die unteren Eckzähne, deren Wurzeln die längsten des menschlichen Gebisses zu sein pflegen. Die Schneidezähne jedoch werden im allgemeinen besser von innen zu operieren sein. Auch die Prämolaren haben wieder etwas kürzere Wurzeln, daß man auch an deren Wurzelspitzen leicht mit Umgehung der Umschlagsfalte der Schleimhaut herankommen kann. Noch mehr gilt dies für untere Molaren. Nicht zuletzt aus kosmetischen Gründen wird man sich möglichst auf die Resektion von innen entschließen, da die Narben bei Eingriffen von außen oft durch häßliche Kontrakturen das Aussehen des Patienten beeinträchtigen.

Auf eine Gefahr, die bei der gleichzeitigen Wurzelresektion eine größere ist, möchte ich nicht unterlassen, hinzuweisen. Wie schon erwähnt, handelt es sich in unserem Falle stets um größere Herde, die ausgeräumt werden müßten. Dadurch kommt man aber um so leichter in Konflikt mit anatomisch vorhandenen Körperhöhlen, Knochenkanälen, Nerven und Gefäßen. Natürliche Körperhöhlen

finden sich nur im Oberkiefer. Hier ist zunächst die Nasenhöhle zu nennen. Bei niedrigem Spongiosaraum wäre es nicht zu verwundern, wenn die Knochenusur den Nasenboden erreichte. Noch häufiger wird die Eröffnung des Antrums sein, da vielfach je nach anatomischen Verhältnissen die Wurzeln der Prämolaren und des ersten Molaren mit dem Antrum in engster Beziehung stehen. Solchen unliebsamen Eröffnungen gegenüber schützt man sich am vorteilhaftesten, indem man sie vollständig ignoriert. Man vermeide es, das Antrum durch Spülen möglicherweise zu schädigen, sondern verschließe vielmehr die Öffnung leicht mittels eines Tampons, der nicht in die Schleimhautlücke des Antrums hineinreicht, also nur von außen aufliegt. Auf diese Weise verschont man sich am besten von den eventuellen unliebsamen Folgen derartiger Antrumseröffnungen.

Ungleich öfter als die genannten Körperhöhlen stehen Knochenkanäle zu apikalen Granulomen in Beziehung. Im Oberkiefer ist es der kanalis incisivus, dem man bei der Ausräumung apikaler Herde der medialen Schneidezähne nicht gar so selten begegnet. Andererseits können im Unterkiefer Granulationen von den zweiten Backenzähnen und den Mahlzähnen bis an den nahen kanalis mandibularis heranreichen. Geht man bei Operationen, welche man an diesen Zähnen ausführt, unzart zu Werke, so kann man den Nv. alveolaris inferior quetschen oder sogar durchtrennen, zumindest ein ihn drückendes Hämatom erzeugen, was Lähmungen in seinem Ausbreitungsgebiet zur Folge hat. Der Schaden ist allerdings nur vorübergehend und wird nach Ablauf einiger Zeit durch Regeneration des Nerven wieder behoben. Weit geringer ist die Gefahr, die sehr widerstandsfähige Arterie zu verletzen. Obgleich eine Blutung aus ihr durchaus nicht immer schwer stillbar ist und die Nervenstörungen von selbst wieder verschwinden, so sind die genannten Folgen doch unangenehm genug, um zu entsprechender Vorsicht bei Operationen zu mahnen. Manchmal wird man sich, wenn man auf ausgedehntere, in der Richtung des kanalis mandibularis entwickelte Granulationen stößt, unter Umständen damit begnügen, den Hauptanteil des Granulationsgewebes auszukratzen und den Rest unter Tamponade der Wunde und Verzicht auf eine primäre Vereinigung zur Vernarbung kommen lassen, wenn man auch auf diese Weise eine längere Nachbehandlung als immerhin kleineres Übel mit in Kauf nehmen muß.

Selbstverständlich ist bei mehrfachen Resektionen im Unterkiefer ebenso wie bei Zysten und Ausräumung größerer osteomyelitischer Prozesse an eine prophylaktische Schienung zu denken, deren Unterlassung, wenn tatsächlich durch irgendein mißliches Geschick eine Spontanfraktur erfolgen würde, als Kunstfehler mit üblen Folgen für den Praktiker angerechnet würde.

Besteht auch bei der mehrfachen Wurzelresektion die Gefahr, obige Komplikationen befürchten zu müssen, kann man diese doch

auf ein Mindestmaß herabdrücken, wenn man bei einem solchen Eingriff die anatomischen und topographischen Verhältnisse eingehend studiert und sich vor Augen hält. Man wird eben dieser Gefahr durch besondere Sorgfalt und Vorsicht während des Operierens aus dem Wege gehen. Dies wird in gewissem Maße durch die Auswahl eines geeigneten Instrumentariums bedeutend erleichtert.

Man vermeidet vor allem zu feine und spitze Bohrer und Fräsen zu verwenden, da diese besonders leicht das Gewebe und den Knochen durchdringen und wenn sie mit dem Antrum z. B. in Berührung gekommen sind auch gleich in dieses eindringen und verletzen, während große Bohrer und stumpfe Fräsen meist nur die Schleimhaut des Antrums zurückdrängen werden, ohne sie gleich zu verletzen. Quetschung der Nerven, wie auch der Weichteile vermeidet man durch Anwendung stumpfer Haken nach der Art der Langenbeck-Haken, die auch ein viel besseres Verziehen der Weichteile erlauben, bessere Übersicht geben und Quetschung der Lippen vermeiden.

Wir sehen also, daß die gleichzeitige Wurzelresektion unbedingt große Vorteile bietet, ja in manchen Fällen wie Zysten, osteomyelitischen Prozessen unumgängig notwendig ist und ohne Bedenken anzuwenden ist; daß dazu vorher nur eine peinlich genaue Indikationsstellung erforderlich ist, und sie eine erhöhte Geschicklichkeit und Erfahrung des Ausführenden verlangt.

Dies bestätigt mir auch die Antwort des Kollegen Dr. Bumiller auf meine Anfrage, die folgendermaßen lautet: „Die gleichzeitige Resektion mehrerer nebeneinanderstehender Zähne bietet gegenüber der Einzelresektion nicht nur keine Vorteile, sondern erspart dem Patienten die physischen und psychischen Unannehmlichkeiten wiederholter Operationen, dem Behandler aber viel Zeit und Mühe. Auch technisch bietet die mehrfache Resektion keine besonderen Schwierigkeiten; für den chirurgisch weniger Geübten wäre je nach Lokalisation nur zu beachten: Genaues Nähen des Lippenbändchens, Oberkieferhöhle, Nähe des Nv. mentalis und eventuell Nv. mandibularis. Was die Höchstzahl der gleichzeitig zu resezierenden Zähne anbelangt, so hängt diese vom Röntgenbefund sowie von der Festigkeit der Zähne ab.

Bei Zysten müssen selbstverständlich sämtliche in Frage kommende Zähne ohne Rücksicht auf die Zahl gleichzeitig operiert werden, wobei die Zähne eventuell vorher zu schienen sind. Bei einzelnen Granulomen kann man, wenn eine zu starke Lockerung der Zähne erwartet wird und eine Schiene nicht in Frage kommt, oder man bei Fokalinfektion eine zu lebhafte Reaktion befürchtet, auch in Etappen resezieren. Der Patient ist auf die vorübergehende Lockerung der Zähne aufmerksam zu machen und zu entsprechender Vorsicht beim Essen und besonders beim Pfeifenrauchen zu ermahnen.

Die Höchstzahl der von mir gleichzeitig reserzierten Zähne war sechs; die Heilung ging ohne Besonderheiten ganz glatt vonstatten."

Betrachtet man die Ausführungen vorliegender Arbeit zum Schluß noch einmal zusammenfassend, läßt sich folgendes Ergebnis feststellen:

Die gleichzeitige Wurzelresektion an mehreren nebeneinanderstehenden Zähnen erfordert mehr als die übliche Einzelresektion, Erfahrung und Geschicklichkeit. Es ist besondere Aufmerksamkeit zu verwenden nicht nur auf die Indikationsstellung, sondern auch auf Komplikationen, die entstehen können durch natürlich vorhandene Körperhöhlen, wie Kiefer- und Nasenhöhle, von Knochenkanälen und damit Nerven und Gefäßen. Eine gleichzeitige Resektion am Ober- und Unterkiefer ist nicht zu empfehlen. Beim Unterkiefer ist an eine prophylaktische Schienung zu denken. Wegen der anatomischen Verhältnisse und der technischen Schwierigkeiten ist von einer Resektion von außen abzuraten. Die Naht ist stets über den gesunden Teil des Knochens zu legen. Wenn die Nähte über der Knochenhöhle liegen, besteht die Gefahr, daß die Narbe einsinkt und sich eine Fistel bildet.

Diese Komplikationen sind aber leicht zu umgehen und bilden daher absolut keine Gegenindikation für die mehrfache Resektion. Diese ist sogar bei manchen Fällen wie Zysten, Osteomyelitis usw. ohne Rücksicht auf die Zahl unbedingt erforderlich. Mehrere Granulome in einer Sitzung zu resezieren ist sowohl für den Patienten wie für den Praktiker von großem Vorteil. Die Erfolge, die hiebei erzielt worden sind, sind gut und sicher. Die Heilung geht glatt vonstatten. Ein Lockerwerden der Zähne ist nicht zu befürchten; wenn, dann Schienung. Bis zu vier und mehr Zähne nebeneinander können ohne weiteres reseziert werden.

Insgesamt bietet also die gleichzeitige Wurzelspitzenresektion mehrerer nebeneinanderstehender Zähne mit ihren guten Heilerfolgen soviel Vorteile, daß sie unbedingt zu empfehlen und gegebenenfalls stets zu erörtern ist, noch dazu als besondere Nachteile bei entsprechender Anzeige und Technik nicht zu erwarten sind.

Zum Schlusse ist es mir eine angenehme Pflicht und Bedürfnis, Herrn Oberarzt Dr. Link für die freundliche Überlassung des Themas und die Durchsicht der Arbeit meinen ergebensten Dank zu sagen.

Literaturangabe:

Frey: Randbemerkungen zur Frage der Schleimhautaufklappung. Festschrift des Vereins österr. Zahnärzte 1911 Stom. 1912 S. 39.

Frey: Weitere Mitteilungen zur Schleimhautaufklappung. Stom. 1913. S. 248.

Fryd: Anmerkungen zu Prof. Ed. Witzels Beiträgen zur Behandlung der Alveolarzahnfleischfisteln. D. Z. W. 1905.

Fryd: Über Wurzelspitzenresektion. D. Z. W. 1905. S. 18.

Faulhaber und Neumann: Die chirurgische Behandlung der Wurzelhauterkrankungen.

Hauenstein: Zur Technik der Wurzelspitzenresektion. D. Z. Rdsch. 1933. Nr. 34.

Hahle: Die Geschichte der Wurzelspitzenresektion. Diss. Berlin 1921. D. V. f. Z. Chir. 1921. S. 51.

Kranz: Klinische Zahnheilkunde und ihre Grenzgebiete.

Mayrhofer: Chirurgie der dentalen Mund- und Kieferkrankheiten.

Mayrhofer: Zur Wurzelspitzenresektion. D. Z. W. 1904, Nr. 6.

Mayrhofer: Prinzipielle Bedeutung der Wurzelspitzenresektion. Ö. V. 1905. S. 592.

Misch: Fortschritte der Zahnheilkunde, Band 8, Lieferung 3.

Waßmund: Chirurgie der dentalen Mund- und Kieferkrankheiten.

Lebenslauf

Als Sohn des Kaufmanns Martin Schmuck und seiner Ehefrau Margarete geb. Hunger wurde ich am 5. Dezember 1910 in Steinheim bei Neuulm geboren. Dort besuchte ich die Volksschule. Hierauf kam ich an das Realgymnasium nach Ulm. Durch die Übersiedlung meiner Eltern nach München im Jahre 1921 besuchte ich hier das Realgymnasium weiter und machte im Jahre 1931 das Abitur. Ich belegte an der Universität München 8 Semester zum Studium der Zahnheilkunde und erhielt am 9. Mai 1935 meine zahnärztliche Approbation mit dem Erfolge: Sehr gut.